

UNIVERSIDAD AUTONOMA DE NUEVO LEON  
FACULTAD DE MEDICINA



MODELO EXPERIMENTAL CANINO DE  
SUSTITUCION DE SEGMENTO DE VIA BILIAR  
EXTRAHEPATICA CON UNA PROTESIS DE  
POLITETRAFLUOROETILENO

Por

FRANCISCO DECRESCENZO TANCREDI

Como requisito parcial para obtener el Grado de  
DOCTOR EN MEDICINA

MARZO, 2005

TD

RD547


.D4

2005

c.1



1080127511





# UANL

---

UNIVERSIDAD AUTÓNOMA DE NUEVO LEÓN



DIRECCIÓN GENERAL DE BIBLIOTECAS



**RECTOR**

**ING. JOSÉ ANTONIO GONZÁLEZ TREVIÑO**

**SECRETARIO GENERAL**

**DR. JESÚS ANCER RODRÍGUEZ**

**SECRETARIO ACADEMICO**

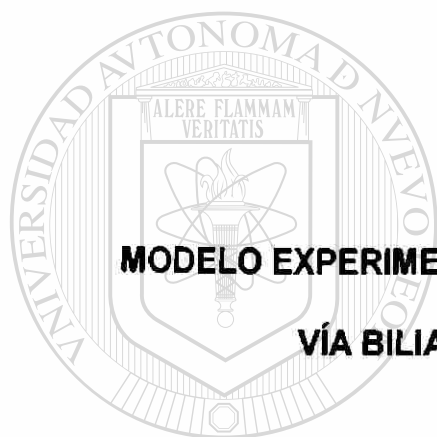

**DR. UBALDO ORTIZ MÉNDEZ**

**DIRECTOR GENERAL DE ESTUDIOS DE POSTGRADO**

**DR. CARLOS A. GUERRERO SALAZAR**

**UNIVERSIDAD AUTONOMA DE NUEVO LEON**

**FACULTAD DE MEDICINA**



**MODELO EXPERIMENTAL CANINO DE SUSTITUCIÓN DE SEGMENTO DE  
VÍA BILIAR EXTRAHEPÁTICA CON UNA PRÓTESIS DE  
POLITETRAFLUOROETILENO**

UNIVERSIDAD AUTÓNOMA DE NUEVO LEÓN

Por


DIRECCIÓN GENERAL DE BIBLIOTECAS

**FRANCISCO DECRESCENZO TANCREDI**

**Como requisito parcial para obtener el Grado de  
DOCTOR EN MEDICINA**

**MARZO, 2005**

TD  
RD547  
D4  
2005



# UANL

UNIVERSIDAD AUTÓNOMA DE NUEVO LEÓN


®

DIRECCIÓN GENERAL DE BIBLIOTECAS



**MODELO EXPERIMENTAL CANINO DE SUSTITUCIÓN DE SEGMENTO DE  
VIA BILIAR EXTRAHEPÁTICA CON UNA PRÓTESIS DE  
POLITETRAFLUROETILENO**

Aprobación de la Tesis:




---

**DR. med. SANTOS GUZMÁN LÓPEZ**  
Director de Tesis



---

**DR. Sc. MARIO CESAR SALINAS CARMONA**  
Co-Director de Tesis



---

**DR. med. MARIA VICTORIA BERMÚDEZ BARBA**  
Miembro de la Comisión de Tesis



---

**DR. med. OSCAR VIDAL GUTIÉRREZ**  
Miembro de la Comisión de Tesis



---

**DR. med. SANDRA NORA GONZÁLEZ DÍAZ**  
Miembro de la Comisión de Tesis



---

**DR. DIONICIO A. GALARZA DELGADO**  
Subdirector de Estudios de Posgrado

## **AGRADECIMIENTOS**

Quisiera expresar mi mas sincero agradecimiento a mis asesores de tesis el Dr. Santos Guzmán López y al Dr. Mario Cesar Salinas que gracias a su asesoría se llevo acabo esta tesis. También me gustaría agradecer al Dr. Gerardo González, al Dr. Eloy Cárdenas y a el Dr. Augusto Rojas que contribuyeron con sus aportaciones y así poder presentar un trabajo con mejor perspectiva de investigación y que sirva como una aportación a la investigación de nuestra Institución.

Al Director del Hospital Universitario "Dr. José Eleuterio González" el Dr Donato Saldivar Rodríguez por su apoyo incondicional en la elaboración de este trabajo.

A mis colaboradores: Dr. Gerardo E. Muñoz Maldonado, Dr. Miguel Mariano Escobedo, Dr. Juan Pablo Flores Gutiérrez, Dr. Guillermo Elizondo Riojas, Dr. Héctor Maldonado Garza, Dr. Carlos Augusto López Acevo, Dr. Jerónimo Pérez Sada, Médico Pasante Martín Jesús Álvarez Ovalle, MVZ. Luis Vázquez Juárez, Departamento de Fisiología que su ayuda fue indispensable para este proyecto

A mi familia y en especial a mi esposa, a mis hijas e hijos y a todas las personas que con su apoyo me ayudaron a concretar este trabajo.

---

UNIVERSIDAD AUTÓNOMA DE NUEVO LEÓN



DIRECCIÓN GENERAL DE BIBLIOTECAS



## TABLA DE CONTENIDO

Capítulo	Página
1. INTRODUCCIÓN .....	1
1.1. Generalidades .....	1
1.2. Antecedentes .....	3
1.3. Importancia .....	5
1.4. Originalidad .....	5
1.5. Justificación .....	6
2. HIPÓTESIS .....	7
3. OBJETIVOS .....	8
3.1. Objetivo General .....	8
3.2. Objetivos Particulares .....	8
DIRECCIÓN GENERAL DE BIBLIOTECAS	
4. MATERIAL Y METODOS .....	10
4.1. Recursos Biológicos .....	10
4.2. Materiales .....	10
4.3. Instalaciones .....	11
4.4. Métodos de Estudio .....	11
4.5. Procedimiento Quirúrgico .....	12
5. RECURSOS METODOLÓGICOS .....	15
5.1. Diseño del Estudio .....	15
5.2. Criterios de inclusión: .....	15
5.3. Criterios de exclusión: .....	15
5.4. Criterios de Éxito .....	16

## TABLA DE CONTENIDO

Capítulo	Página
5.5. Criterios de Fracaso.....	16
6. MUESTREO / EVALUACIONES.....	17
7. RESULTADOS.....	18
8. DISCUSIÓN.....	20
9. CONCLUSIONES.....	22
<hr/>	
10. BIBLIOGRAFIA.....	23
11. APENDICES.....	24
APENDICE A. Ejemplo de Hojas de Captura de datos.....	25
APENDICE B. Tablas.....	27
APENDICE C. Figuras.....	32

## LISTA DE TABLAS

Tabla	Página
1. Evolución del peso los especímenes caninos antes y después de la cirugía de los especímenes caninos 1, 2, 3, 4 y 5. ....	28
2. Evolución del peso los especímenes caninos antes y después de la cirugía de los especímenes caninos 6, 7, 8, 9, 10. ....	29
3. Resultados de las pruebas de funcionamiento hepático y biopsia de los especímenes caninos 1, 2, 3, 4, 5. ....	30
4. Resultados de las pruebas de funcionamiento hepático y biopsia de los especímenes caninos 6, 7, 8, 9, 10. ....	31


UNIVERSIDAD AUTÓNOMA DE NUEVO LEÓN

DIRECCIÓN GENERAL DE BIBLIOTECAS



## LISTA DE FIGURAS

<b>Figura</b>	<b>Página</b>
1. Disección del colédoco. Al realizar la laparotomía media, .....	33
2. Anastomosis del injerto.....	34
3. Esquema de las anastomosis con el injerto de ePTFE.....	35
4. Método para la toma de la biopsia de hígado.....	36
5. Organos extirpados. ....	37
<hr/>	
6. Colangiografía a través de la vesícula donde se valora la permeabilidad del injerto. ....	38
DIRECCIÓN GENERAL DE BIBLIOTECAS	
7. Estilete a través del ámpula de Vater .....	39
8. Apertura del colédoco distal hasta la anastomosis distal.....	40
9. Análisis microscópico del injerto .....	41
10. Microscopía con técnica de hematoxilina y eosina en la biopsia hepática 12 meses posteriores a la colocación de injerto .....	42



# UANL

---

UNIVERSIDAD AUTÓNOMA DE NUEVO LEÓN

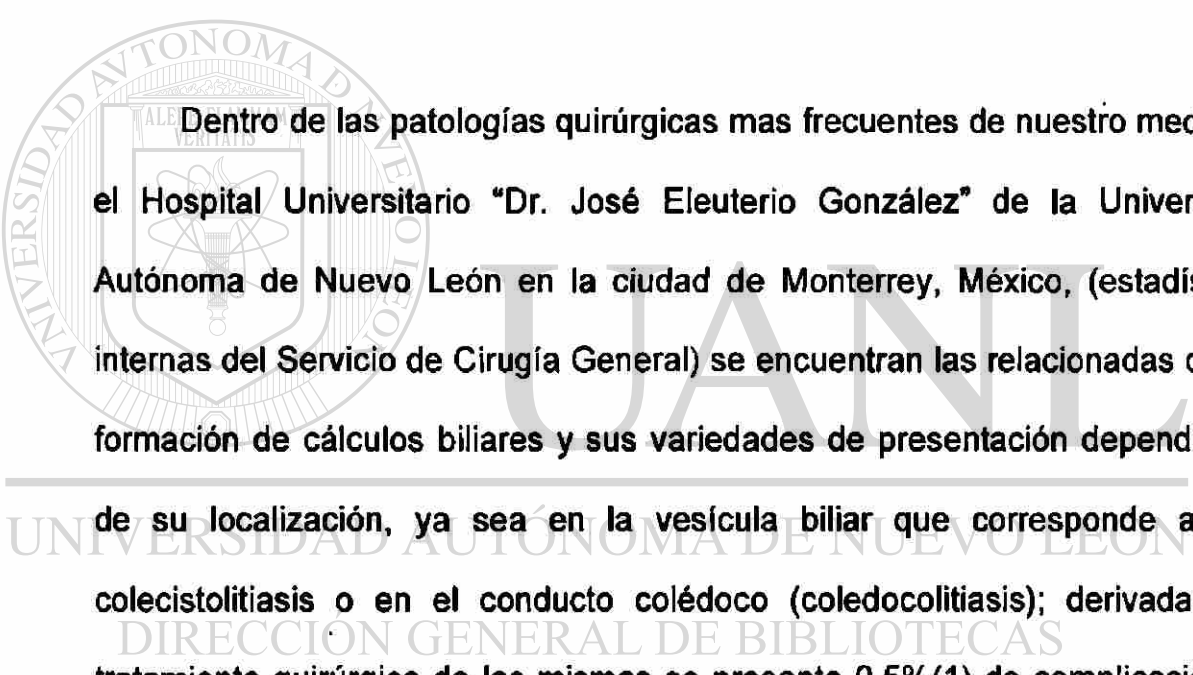
®

DIRECCIÓN GENERAL DE BIBLIOTECAS

# CAPITULO 1

## 1. INTRODUCCIÓN

### 1.1. Generalidades



Dentro de las patologías quirúrgicas más frecuentes de nuestro medio en el Hospital Universitario “Dr. José Eleuterio González” de la Universidad Autónoma de Nuevo León en la ciudad de Monterrey, México, (estadísticas internas del Servicio de Cirugía General) se encuentran las relacionadas con la formación de cálculos biliares y sus variedades de presentación dependiendo

---

de su localización, ya sea en la vesícula biliar que corresponde a una colecistolitiasis o en el conducto colédoco (coledocolitiasis); derivadas del tratamiento quirúrgico de las mismas se presenta 0.5%(1) de complicación de lesión de vía biliar sobre todo posterior a una colecistectomía laparoscópica. Hasta el momento el único tratamiento efectivo para la colecistolitiasis o coledocolitiasis es el tratamiento quirúrgico denominado colecistectomía o coledocotomía, estos procedimientos se pueden realizar en varias modalidades, una de ellas es por vía laparoscópica o por laparotomía, teniendo cada una de ellas ciertos grados de dificultad en su realización y estando directamente relacionadas con la experiencia del cirujano que las realiza.

La colecistectomía laparoscópica es el procedimiento quirúrgico por excelencia para esta patología pero aumenta las probabilidades de complicación (1); la mas temida de las complicaciones es la lesión de la vía biliar y uno de los procedimientos quirúrgicos de más alta morbi-mortalidad es la reconstrucción de la vía biliar la "Y" de Roux (2). El propósito de éste estudio es el de desarrollar una técnica sencilla de sustitución del colédoco por un material prostético en animales de experimentación. Posteriormente éste conocimiento será aplicado en humanos para reestablecer el flujo de la vía bilis, en patologías de diferente origen, sean congénitos, iatrogénicos, tumorales o en cirugía para transplantes y observar las repercusiones posteriores a la sustitución. Se utilizarán perros de raza Mongrel bajo las guías de manejo de The National Research Council (E.U.A.) y de la Norma Mexicana NOM-033- ZOO-1995. El Diseño de este estudio corresponde al estudio de casos, la duración del seguimiento fue de 12 meses en cada ejemplar. El estudio incluyó 10 ejemplares caninos a los que les fue reemplazado parte del conducto colédoco con un material prostético de politetrafluoroetileno expandible (ePTFE, Gore-tex ®) el cual fue unido al segmento proximal y distal con Polipropileno 6 ceros termino-terminal. La función hepática fue evaluada periódicamente, y al final del estudio se revisaron los hallazgos radiológicos para valorar la permeabilidad del injerto y los cambios histopatológicos al término del período de observación después de 12 meses.

## 1.2. Antecedentes

Debido a la frecuencia y la severidad de las lesiones en vías biliares y que se han incrementado a partir de la década de los noventa por el uso de la laparoscopia en la cirugía de vías biliares, han aparecido en la literatura mundial diferentes artículos en los que se reportan distintos métodos para tratar dichas lesiones usando varios materiales biológicos y sintéticos(3). En la década de los setentas en Berlín, se usó injerto de vena para reemplazar parte del colédoco en lesiones iatrogénicas(4). En Francia se ha utilizado el apéndice cecal como sustituto biológico en dichas lesiones, observándose que únicamente era útil como técnica de salvamento cuando la anastomosis hepático-yeyunal estaba contraindicada (5). En Turquía se utilizó el injerto de fascia y peritoneo en el modelo canino utilizando una sonda en T y un injerto de fascia y peritoneo, cuyos resultados no fueron satisfactorios (6). En un estudio reciente realizado en Ecuador un grupo de cirujanos llevaron a cabo la dilatación del colédoco (previa ligadura de éste) en un modelo canino y a los 15 días practicaron una anastomosis colédoco-yeyunal empleando un injerto de ePTEF y sacrificando los ejemplares caninos al primero, segundo y tercer mes, permaneciendo dicha prótesis permeable sin estenosis en sus anastomosis (7). A la fecha no se han continuado reportando artículos sobre el reemplazo de colédoco con materiales biológicos, sin embargo, no con materiales sintéticos como el ePTEF termino-terminal. En todos los estudios previos, las distintas técnicas que se han publicado mundialmente para las reparaciones de las lesiones del colédoco iatrogénicas o congénitas no se ha



tomado en cuenta la irrigación arterial del colédoco, la cual es a través de vasos muy pequeños procedentes de la arteria hepática derecha, cística, hepática común, supraduodenal (arteria de Wilkie), gastroduodenal y pancreático duodenal. Muchos investigadores están de acuerdo que la principal fuente de irrigación sanguínea al colédoco es a través de la arteria pancreaticoduodenal, de la hepática derecha y de la cística. Appleby en 1959 y Hess en 1965, mencionan que la disección e inmovilización extensiva del conducto colédoco puede ser la responsable de la isquemia y necrosis de los segmentos distal y proximal cuando se repara.

Además en la fisiología de las vías biliares, en donde la descarga intermitente de la bilis en el duodeno es a través de la acción coordinada de la vesícula biliar que se contrae y del esfínter de Oddi que se relaja; durante este periodo, la actividad motora en el duodeno está inhibida. El estímulo más

importante de esta acción es la presencia de comida (especialmente grasas) en el duodeno que genera la liberación de colecistocinina(8).

Se debe tomar en cuenta que la peristalsis del conducto biliar, (exceptuando el esfínter de Oddi), no tiene contracciones durante el paso de la bilis al duodeno sino que es debida a la contracción tanto de la vesícula, así como el área del esfínter de Oddi, que sí presenta fibras musculares en abundancia, en cambio el conducto colédoco presenta muy escasas fibras musculares por lo que a través de estudios dinámicos radiográficos, demuestran que en ninguna circunstancia el colédoco presenta peristalsis(8).

Por lo antes mencionado decidí utilizar un injerto sintético ya probado en el cuerpo humano que no da rechazo y no necesita irrigación además de no

colapsarse, como se ha podido observar en la historia de la aplicación de este injerto en las arterias de gran calibre, tanto en las extremidades inferiores, así como en las inferiores y en la cirugía vascular traumática, demostrando a lo largo de los años su nobleza al no dar rechazo, endotelización de su luz y larga duración.(3)

### **1.3. Importancia**

El uso de un reemplazo sintético de vías biliares evitaría la estenosis y dehiscencia de las anastomosis distal y proximal, y además la técnica sería más sencilla y rápida que la técnica de la Y de Roux, que es la que se utiliza más frecuentemente a nivel mundial y que se considera la técnica de primera elección, pero que en la práctica quirúrgica se asocia a una morbi-mortalidad importante del 24% (9).


En este trabajo se pretende utilizar un método de sustitución con un material sintético cuya técnica es mucho más sencilla, acorta el tiempo operatorio, y que puede tener una larga duración funcional.

### **1.4. Originalidad**

La innovación de este trabajo es el uso de un ducto de ePTFE termino-terminal para el tratamiento de las lesiones quirúrgicas del colédoco. Este trabajo preclínico se realizó en un modelo canino en el cual se estudiaron los efectos de éste injerto por espacio de 12 meses para determinar la

permeabilidad de las anastomosis, la formación de cálculos biliares y la epitelización al interior de la prótesis.

### **1.5. Justificación**



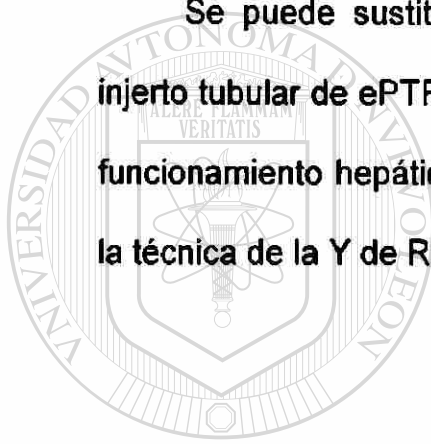
La comprobación de supervivencia de un año en el modelo canino de este estudio preclínico impulsará el uso de prótesis con el mismo material en vías biliares en humanos.

La patología de vías biliares representa aproximadamente el 30% de los casos en los pacientes atendidos en el Servicio de Cirugía General del Hospital Universitario de Monterrey, Nuevo León, México, ya sea de origen congénito, iatrogénico, tumoral o para trasplante. Estas patologías presentan una morbimortalidad del 25%. La utilización de esta prótesis impactará en el ámbito clínico, social y económico del paciente.

## **CAPITULO 2**

### **2. HIPÓTESIS**

Se puede sustituir un segmento de la vía biliar extrahepática por un injerto tubular de ePTFE en un modelo canino, sin tener las complicaciones de funcionamiento hepático y de conducción biliar, que se asocian actualmente a la técnica de la Y de Roux.



# UANL

---

UNIVERSIDAD AUTÓNOMA DE NUEVO LEÓN

®

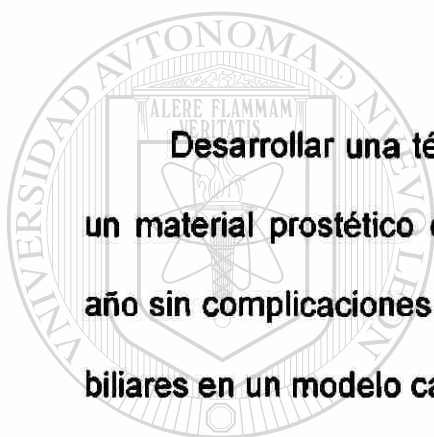
DIRECCIÓN GENERAL DE BIBLIOTECAS

## **CAPITULO 3**

### **3. OBJETIVOS**

#### **3.1. Objetivo General**

**Desarrollar una técnica innovadora sencilla y práctica de sustitución de un material protésico en vías biliares, que permita una supervivencia de un año sin complicaciones de función hepática con permeabilidad total de las vías biliares en un modelo canino.**



UANL

---

UNIVERSIDAD AUTÓNOMA DE NUEVO LEÓN

#### **3.2. Objetivos Particulares**

DIRECCIÓN GENERAL DE BIBLIOTECAS

®

**3.2.1 Demostrar que ésta técnica es más sencilla, más rápida y con menos complicaciones que las actuales.**

**3.2.2 Observar la evolución post-quirúrgica de los ejemplares caninos después de la implantación mediante observación directa y estudios de funcionamiento hepático.**

**3.2.3 Determinar la supervivencia de los ejemplares caninos en el periodo de observación**

**3.2.4 Determinar la permeabilidad de la prótesis, la integridad de las anastomosis, la presencia de precipitados de sales biliares y la reepitelización de la luz de la prótesis.**



UANL

---

UNIVERSIDAD AUTÓNOMA DE NUEVO LEÓN

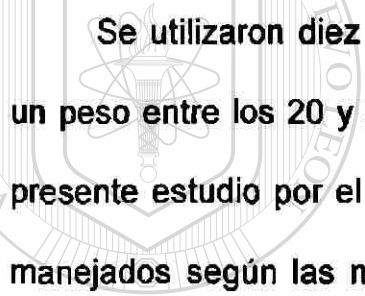
®

DIRECCIÓN GENERAL DE BIBLIOTECAS

## **CAPITULO 4**

### **4. MATERIAL Y METODOS**

#### **4.1. Recursos Biológicos**



Se utilizaron diez ejemplares caninos raza Mongrel, género macho, con un peso entre los 20 y 25 Kg. declarados sanos y aptos como sujetos para el presente estudio por el médico veterinario zootecnista. Los ejemplares fueron manejados según las normas mundiales y la norma Mexicana Nom-062-200-1999.

UNIVERSIDAD AUTÓNOMA DE NUEVO LEÓN  
DIRECCIÓN GENERAL DE BIBLIOTECAS

#### **4.2. Materiales**

Injerto sintético de ePTFE.- se utilizó un ducto de 3 mm de diámetro de ePTFE (Gore-Tex®#4, Newark, DE, EE.UU.). Pentobarbital sódico (25 MG/Kg.) como anestésico y equipo de anestesia necesario. Ciprofloxacina (1 GM/24 hrs. X 5 días) como antibiótico profiláctico. Gentamicina (80mg/200ml de suero fisiológico) para irrigar. Sutura de Polipropileno 6-0 para anastomosis. Sutura de Acido Poliglactínico un cero para planos aponeuróticos y 3-0 para tejido celular subcutáneo. Un equipo completo de cirugía mayor. Un lote con 15

equipos para toma de sangre para pruebas de funcionamiento hepático. Equipo de radiodiagnóstico para col angiografía. Un lote con 15 equipos y material de contraste para colangiografía. Un lote con 15 equipos para montar muestra histopatológica. Equipo de cómputo con multimedia.

### **4.3. Instalaciones**

Bioterio, con capacidad para estudio y seguimiento de ejemplares caninos (Edificio de Especialidades Medicas II, Facultad de Medicina, UANL, Monterrey, México). Quirófano equipado para intervención de sujetos de estudio (Edificio de Especialidades Medicas II, Facultad de Medicina, UANL, Monterrey, México). Laboratorio de Patología Clínica (Hospital Universitario de la UANL, Monterrey, México), que realice pruebas de función hepática (PFH). Laboratorio de anatomía patológica (Hospital Universitario de la UANL, Monterrey, México). Laboratorio de radiología (Hospital Universitario de la UANL, Monterrey, México). Biblio-hemeroteca. (Facultad de Medicina de la UANL, Monterrey, México). Área de destino final de desechos biológicos (Hospital Universitario de la UANL, Monterrey, México). Área de trabajo para evaluación de resultados, redacción de informes (Hospital Universitario de la UANL).

### **4.4. Métodos de Estudio**

Se llevo acabo la selección de sujetos para el estudio en base a los criterios descritos sobre género, peso y estado general y se realizo la



evaluación del estado de salud de ejemplares caninos previo al inicio del estudio.

#### **4.5. Procedimiento Quirúrgico**

Bajo protocolo quirúrgico con anestesia general del ejemplar canino por el médico veterinario, se tomaron muestras sanguíneas para pruebas de funcionamiento hepático preoperatorias, y se procedió a preparar el campo operatorio con Isodine y tricotomía en el área abdominal. Se colocaron campos quirúrgicos bajo técnica estéril y se procedió a realizar una laparotomía media, se aisló el campo quirúrgico y se disecó el conducto colédoco seccionándosele en 2 cm. de longitud por debajo del conducto cístico (Figura. 1). Posteriormente usando Polipropileno 6 ceros se realizó la sutura del colédoco seccionado con un injerto de ePTFE (Gore-tex # 4) tanto en el extremo proximal como el distal con sutura continua (Figuras 2 y 3); se revisó que no existiera fuga biliar mediante el método de irrigación; se tomó biopsia de hígado (Figura 4). Se irrigó la cavidad peritoneal con Gentamicina en suero fisiológico y se cerró por planos. Se administró Ciprofloxacina como antibiótico profiláctico por espacio de 5 días. Se evaluó el estado del espécimen las 24 y 48 hrs., evaluando la recuperación y la presencia de complicaciones potenciales de las intervenciones quirúrgicas. Durante el postoperatorio inmediato se vigiló que el ejemplar canino se alimentara y que no presentara ictericia revisando el color del excremento y el color de la orina.

El ejemplar fue mantenido para su observación en un área limitada para restringir su contacto con otros caninos y prevenir posibles lesiones e infecciones. El aporte nutricional diario fue de 600 grs. de alimento concentrado para canino adulto. El período de observación fue de 1 año, durante el cual se realizaron mensualmente pruebas de funcionamiento hepático, así como monitorización del peso, hábito alimenticio y estado general del ejemplar.


Se elaboró un registro de 13 pruebas de funcionamiento hepático; que se realizaron una previa a las cirugías y una durante cada mes en los siguientes 12 meses. A su vez, se realizó la evaluación 12 veces, 1 al mes, del estado de salud del ejemplar.

Si el ejemplar no tuvo ninguna complicación postoperatoria al término del período establecido, se procedió a realizar una laparotomía con fines de

extirpar en bloque hígado, vías biliares, estómago, páncreas, duodeno y parte de yeyuno (Figura 5); el resto del espécimen se enviaron a incineración. Posteriormente se realizó una colangiografía a través de la vesícula y se valoró la permeabilidad del injerto hacia el intestino (Figura 6). Posteriormente fue analizado histopatológicamente para determinar cambios macro y microscópicos en el hígado, la vía biliar y el injerto, y específicamente en este último, la formación de sarro biliar, estenosis del mismo y el grado de epitelización e integración con el resto de los tejidos (Figura 7, Figura 8 y Figura 9). Se realizaron 14 reportes mensuales desde el inicio hasta la terminación del estudio.

Se llevó una bitácora de material, horas, gastos y costos invertidos en el estudio.

Este experimento se realizó en 10 ocasiones con 10 diferentes ejemplares caninos.



# UANL

---

UNIVERSIDAD AUTÓNOMA DE NUEVO LEÓN

DIRECCIÓN GENERAL DE BIBLIOTECAS



## **CAPITULO 5**

### **5. RECURSOS METODOLÓGICOS**

#### **5.1. Diseño del Estudio**

**Experimental tipo: Pruebas pre-clínicas.**

**Subtipo: Controles secuenciales.**

**Dirección y Enfoque de la investigación: Prospectivo y Longitudinal.**

#### **5.2. Criterios de inclusión:**

---


**Perros raza Mongrel, género macho, en buenas condiciones de salud y declarados aptos para el estudio por el médico veterinario zootecnista.**

#### **5.3. Criterios de exclusión:**

**Perros enfermos que hayan sido utilizados en otros experimentos, con enfermedades graves intercurrentes o y que hayan sufrido algún traumatismo externo importante.**

#### **5.4. Criterios de Éxito**

Que el modelo experimental sometido al procedimiento quirúrgico no presentara las complicaciones relacionadas con el procedimiento marcadas en los criterios de fracaso, en un período no menor de un año sin complicaciones. (Pruebas de Funcionamiento Hepático, y Colesterol dentro de límites normales).



#### **5.5. Criterios de Fracaso**

Dehiscencia de anastomosis, rechazo al injerto, formación de absceso, estenosis por fibrosis. Formación de cálculos biliares. Alteración de las Pruebas de Funcionamiento Hepático, y Colesterol.

## **CAPITULO 6**

### **6. MUESTREO / EVALUACIONES**

**Evaluación previa a cirugía: estado de salud, criterios de inclusión.**

**Diario: Estado de salud y herida quirúrgica.**

**Quincena: Peso corporal.**

**Mensual: Pruebas de función hepática (PFH).**

**Al año: Laparotomía y colangiografía.**

**Resección de pieza de hígado y vías biliares para histopatología.**

---

**Evaluación final de todos los resultados.**

**Análisis Estadístico.**

**Se realizaran pruebas de estadística descriptiva para analizar los resultados de este trabajo, tales como: medidas de tendencia central (promedio, moda y mediana) y medidas de dispersión (desviación estándar, rango).**

**Estadística inferencial: Contrastación múltiple de medias y variabilidad de Supervivencia Kaplan-Maier.**

## **CAPITULO 7**


### **7. RESULTADOS**

Después de 12 meses del periodo de observación de los ejemplares caninos se obtuvieron resultados satisfactorios, solo uno murió por dehiscencia de la fascia y evisceración, resultado de una fístula de la anastomosis distal del colédoco al injerto. El resto de los nueve ejemplares evolucionaron de manera satisfactoria y ninguno presentó pérdida de peso considerable. (Tablas 1 y 2).

A los 9 ejemplares que completaron el periodo de 12 meses de observación se les sacrifico con la finalidad de obtener datos objetivos en relación a la

permeabilidad de el colédoco y de el injerto de ePTFE, esto se llevó acabo mediante una colangiografía (Figura 6), la cual mostró permeabilidad completa en todos los ejemplares (Figura 7). Macroscópicamente el injerto se encontraba cubierto por una reacción fibrótica importante, el cual también se observó mediante microscopía de luz, con los tejidos obtenidos de las biopsias de los diferentes órganos involucrados en el experimento donde se encontró el mismo patrón de fibrosis e integración con las estructuras adyacentes y el colédoco, así mismo se denotó que en su interior no hubo epitelización (Figura 9) a excepción de los demás un solo ejemplar presentó un acúmulo de sales biliares de 0.5 cm. de diámetro que no obstruía significativamente ni el injerto ni el colédoco.

Las pruebas de función hepática no mostraron diferencias significativas entre todos los ejemplares sujetos de estudio (Tabla 3 y 4). En la observación microscópica con técnica de hematoxilina y eosina en la biopsia hepática 12 meses posteriores a la colocación de injerto, no se observaron cambios degenerativos en el parénquima hepático, hepatocitos, triadas portales ni otras estructuras microscópicas del hígado (Figura 10).



# UANL

---

UNIVERSIDAD AUTÓNOMA DE NUEVO LEÓN



DIRECCIÓN GENERAL DE BIBLIOTECAS



## **CAPITULO 8**

### **8. DISCUSIÓN**

En este trabajo se utilizó una técnica de sustitución con un material sintético la cual es mucho más sencilla, acorta el tiempo operatorio, y puede tener una larga duración funcional. La innovación de este trabajo es el uso de un injerto de ePTFE termino-terminal para el tratamiento de las lesiones quirúrgicas del colédoco. El uso de un reemplazo sintético de vías biliares evitaría la estenosis y dehiscencia de las anastomosis distal y proximal, y

---

además la técnica sería más sencilla y rápida que la técnica de la Y de Roux, que es la que se utiliza más frecuentemente a nivel mundial y que se considera la técnica de primera elección.

La comprobación de supervivencia de un año en el modelo canino de este estudio preclínico impulsa el uso de prótesis con el mismo material en vías biliares en humanos. Consideramos que la utilización de esta prótesis impactará en el ámbito clínico, social y económico del paciente.

Un hecho importante es que la anatomía de las vías biliares es donde mas variaciones congénitas existen en el abdomen, además de que el conducto colédoco no cuenta con irrigación arterial propia ya que la recibe a través de una pequeña colateral de la arteria pancreaticoduodenal, hepática derecha y de la cística; razón por la cual el intento de otros cirujanos de aplicar injertos de vena y arteria (en los 70s) y de apéndice (en los 90s), creemos que fue la razón principal por la que se necrosaron los injertos.

El injerto de ePTFE por ser una sustancia inerte no necesita irrigación arterial para subsistir. Además el conducto colédoco no presenta peristalsis debido a su escasa o nula cantidad de fibras musculares; así bien el impulso de la bilis hacia el ámpula de Vater se efectúa por la contracción de la vesícula biliar y de una área aproximadamente de 2 cms de diámetro en cuyo centro se encuentra el ámpula de Vater y es donde se encuentran abundantes fibras musculares.

Esta es una razón mas para el uso de injerto de ePTFE en lesiones del colédoco

Deseo mencionar que al extirpar la vesícula biliar quedaría únicamente el mecanismo de contracción del ámpula de Vater, por lo que recomendamos en el caso de lesión del colédoco y en ausencia de la vesícula biliar se debe practicar esfinterotomía y de esta manera evitar la estasis biliar en el injerto de ePTFE

## **CAPITULO 9**

### **9. CONCLUSIONES**

La técnica propuesta es innovadora sencilla y práctica comprobó ser en un modelo canino en la supervivencia de un año sin complicaciones en la función hepática y con permeabilidad total de las vías biliares y con menos complicaciones que las actuales.


La evolución post-quirúrgica de los ejemplares caninos después de la implantación fue satisfactoria, solo un ejemplar falleció por causas relacionadas con el procedimiento (dehiscencia de la anastomosis distal del injerto con el colédoco), además no se encontraron alteraciones en las pruebas de funcionamiento hepático.

Consideramos que la supervivencia de los ejemplares caninos en el periodo de observación, es suficiente para poder ser aplicado en humanos y garantiza su efectividad.

En 9 de los 10 ejemplares se determinó la permeabilidad de la prótesis, la integridad de las anastomosis en el periodo de observación, uno solo presentó precipitados de sales biliares y la reepitelización de la luz de la prótesis en ninguno de ellos estuvo presente.

## BIBLIOGRAFIA

1. Richard H. Bell, Jr., Layton F. Ridders, Michael W. Mulholland Digestive Tract Surgery a Text and Atlas. 1996; 447
2. Bottger T, Junginger T. Long-term results after surgical treatment of iatrogenic injury of the bile ducts. Eur J Surg . 1991;157(8):477-480.
3. Hugh Dudley, David Carter, Operative Surgery, 1985; 183
4. Farthmann EH, Kirchner R. [Treatment of bile duct and pancreas injuries]. Chirug. 1985;56(11):688-694.
5. Delarue A, Chappuis JP, Esposito C, Valla JS, Bonnevalle M, Allal H, Robert M. Is the appendix graft suitable for routine biliary surgery in children? J Pediatr Surg . 2000;35(9):1312-1316.
6. Akkus MA, Cifter C, Ilhan YS, Erdogan M, Cetinkaya Z, Bulbuller N. Fascioperitoneal graft with T-tube drainage for patching bile duct defects. Res Exp Med (Berl). 1998;197(5):263-268.
7. Gomez NA, Alvarez LR, Mite A, Andrade JP, Alvarez JR, Vargas PE, Tomala NE, Vivas AF, Zapatier JA. Repair of bile duct injuries with Gore-Tex vascular grafts: experimental study in dogs. J Gastrointest Surg . 2002;6(1):116-120.
8. Kune, G. A. Current practice of biliary surgery. Boston, Little Brown. 1972; 47-48.
9. Schmidt SC, Langrehr JM, Hintze RE, Neuhaus P. Long-term results and risk factors influencing outcome of major bile duct injuries following cholecystectomy. Br J Surg. 2005 Enero;92(1):76-82.




**APENDICES**  
UANL

---

UNIVERSIDAD AUTÓNOMA DE NUEVO LEÓN



DIRECCIÓN GENERAL DE BIBLIOTECAS



**APENDICE A**

**Ejemplo de Hojas de Captura de datos**

---

UNIVERSIDAD AUTÓNOMA DE NUEVO LEÓN


DIRECCIÓN GENERAL DE BIBLIOTECAS



## APENDICE A

### Ejemplo de Hojas de Captura de datos

<b>Cirugía Experimental</b>			
	<b>Perro 1</b>	<b>Perro 2</b>	<b>Perro 3</b>
<b>Sexo</b>			
<b>Edad</b>			
<b>Peso</b>			
<b>Cirugía (dd/mm/aa)</b>			
<b>Sacrificado (dd/mm/aa)</b>			
<b>Biopsia</b>			
<b>Alimentación:</b>			
<b>PFH</b>			
<b>Prot. Totales</b>			
<b>Albúmina</b>			
<b>Globulina</b>			
<b>Bilirrubina total</b>			
<b>Bilirrubina directa</b>			
<b>Bilirrubina indirecta</b>			
<b>Aspartato amino-transferasa</b>			
<b>Alanino amino-transpeptidasa</b>			
<b>Fosfatasa alcalina</b>			
<b>Gama glutamil-transpeptidasa</b>			



**APENDICE B**

**TABLAS**

UANL

---

UNIVERSIDAD AUTÓNOMA DE NUEVO LEÓN



DIRECCIÓN GENERAL DE BIBLIOTECAS



**TABLA 1.**

**Evolución del peso los especímenes caninos antes y después de la cirugía de los especímenes caninos 1, 2, 3, 4 y 5.**

<b>Ejemplar canino</b>	<b>Peso antes</b>	<b>Peso después</b>	<b>Evaluación de la autopsia</b>
<b>1</b>	<b>20 kg</b>	<b>19 kg</b>	<b>Satisfactorio</b>
<b>2</b>	<b>21 kg</b>	<b>21 kg</b>	<b>Satisfactorio</b>
<b>3</b>	<b>23 kg</b>	<b>23 kg</b>	<b>Satisfactorio</b>
<b>4</b>	<b>20 kg</b>	<b>16 kg</b>	<b>Bilis en cavidad Abdominal. Falleció a los 2 meses</b>
<b>5</b>	<b>24kg</b>	<b>23.5 kg</b>	<b>Satisfactorio</b>

UNIVERSIDAD AUTÓNOMA DE NUEVO LEÓN

DIRECCIÓN GENERAL DE BIBLIOTECAS

**TABLA 2.**

**Evolución del peso los especímenes caninos antes y después de la cirugía de los especímenes caninos 6, 7, 8, 9, 10.**

<b>Ejemplar canino</b>	<b>Peso antes</b>	<b>Peso después</b>	<b>Evaluación de la autopsia</b>
<b>6</b>	<b>18 kg</b>	<b>18 kg</b>	<b>Satisfactorio</b>
<b>7</b>	<b>20 kg</b>	<b>21 kg</b>	<b>Satisfactorio</b>
<b>8</b>	<b>22 kg</b>	<b>23 kg</b>	<b>Satisfactorio</b>
<b>9</b>	<b>20 kg</b>	<b>20 Kg</b>	<b>Satisfactorio</b>
<b>10</b>	<b>22 kg</b>	<b>23 kg</b>	<b>Satisfactorio</b>

UNIVERSIDAD AUTÓNOMA DE NUEVO LEÓN

DIRECCIÓN GENERAL DE BIBLIOTECAS

TABLA 3.


**Resultados de las pruebas de funcionamiento hepático y biopsia de los especímenes caninos 1, 2, 3, 4, 5.**

	Perro 1	Perro 2	Perro 3	Perro 4	Perro 5
Proteínas Totales	6.1	5.45	6.12	5.1	6.3
Albúmina	2.9	2.8	3.2	2.4	3.5
Globulina	0.5	0.6	0.4	2.7	0.4
Bilirrubina total	0.9	0.8	0.7	1.0	1.0
Bilirrubina directa	0.3	0.5	0.4	0.4	0.4
Bilirrubina indirecta	0.5	0.4	0.6	0.6	0.6
Aspartato amino-transferasa	69	85	75	62	62
Alanino amino-transferasa	65	50	59	81	49
Fosfatasa alcalina	30	63	40	23	23
Biopsia	Normal	Normal	Normal	Congestión Hepática	Normal

TABLA 4.

**Resultados de las pruebas de funcionamiento hepático y biopsia de los especímenes caninos 6, 7, 8, 9, 10.**

	Perro 6	Perro 7	Perro 8	Perro 9	Perro 10
Proteínas Totales	5.3	5.48	6.55	5.85	5.5
Albúmina	2.8	3.5	3.0	2.9	3.0
Globulina	.6	0.5	0.4	2.7	0.4
Bilirrubina total	0.8	0.9	0.9	1.1	1.0
Bilirrubina directa	0.3	0.5	0.4	0.4	0.3
Bilirrubina indirecta	0.5	0.4	0.5	0.6	0.7
Aspartato amino-transferasa	68	80	75	85	69
Alanino amino-transferasa	55	55	60	65	63
Fosfatasa alcalina	39	65	50	53	50
Biopsia	Normal	Normal	Normal	Normal	Normal



## **APENDICE C**

### **INDICE DE FIGURAS**

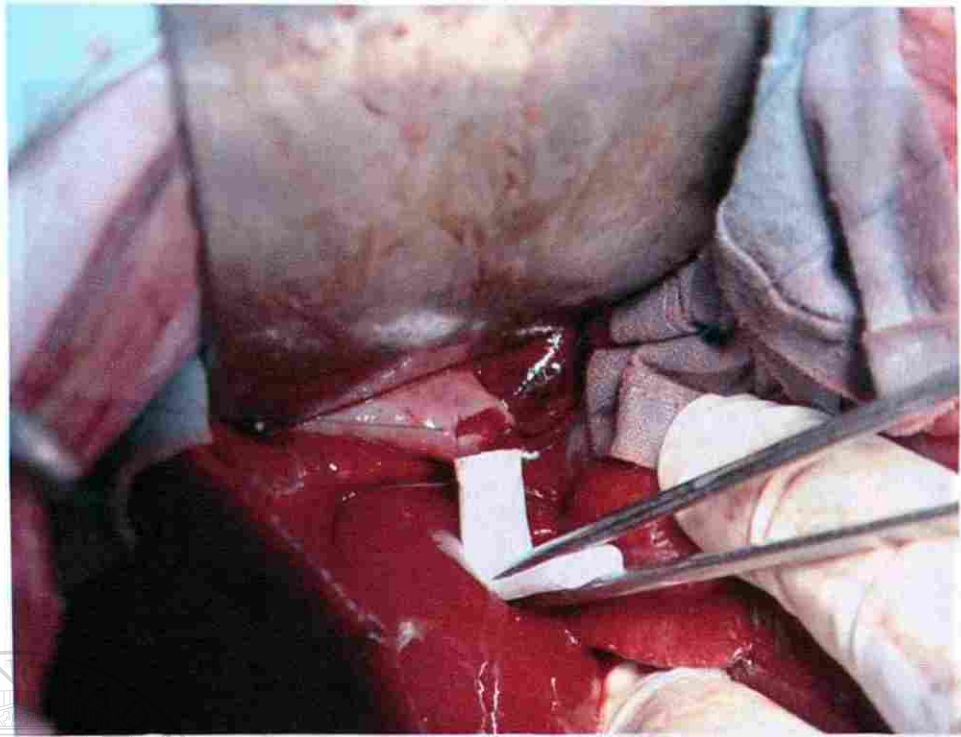
# UANL

---


UNIVERSIDAD AUTÓNOMA DE NUEVO LEÓN

®

DIRECCIÓN GENERAL DE BIBLIOTECAS



**Figura 1.** Disección del colédoco. Al realizar la laparotomía media, se aísla el campo quirúrgico y se procede a disecar el conducto colédoco seccionándosele en 2 cm. de longitud por debajo del conducto cístico.

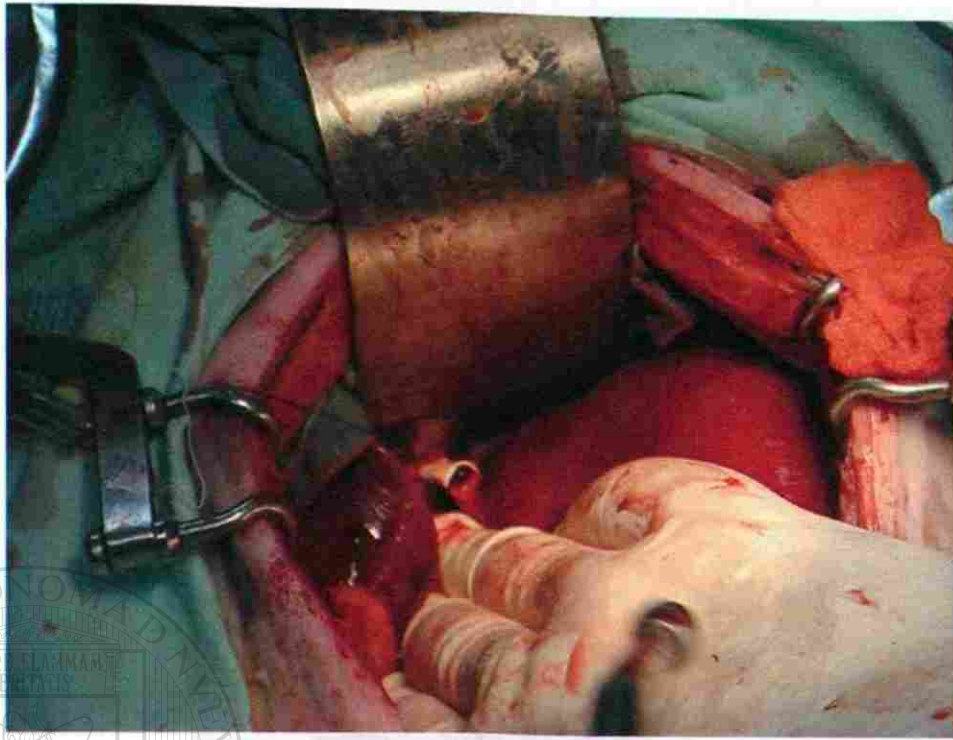


UANL

UNIVERSIDAD AUTÓNOMA DE NUEVO LEÓN

®

DIRECCIÓN GENERAL DE BIBLIOTECAS



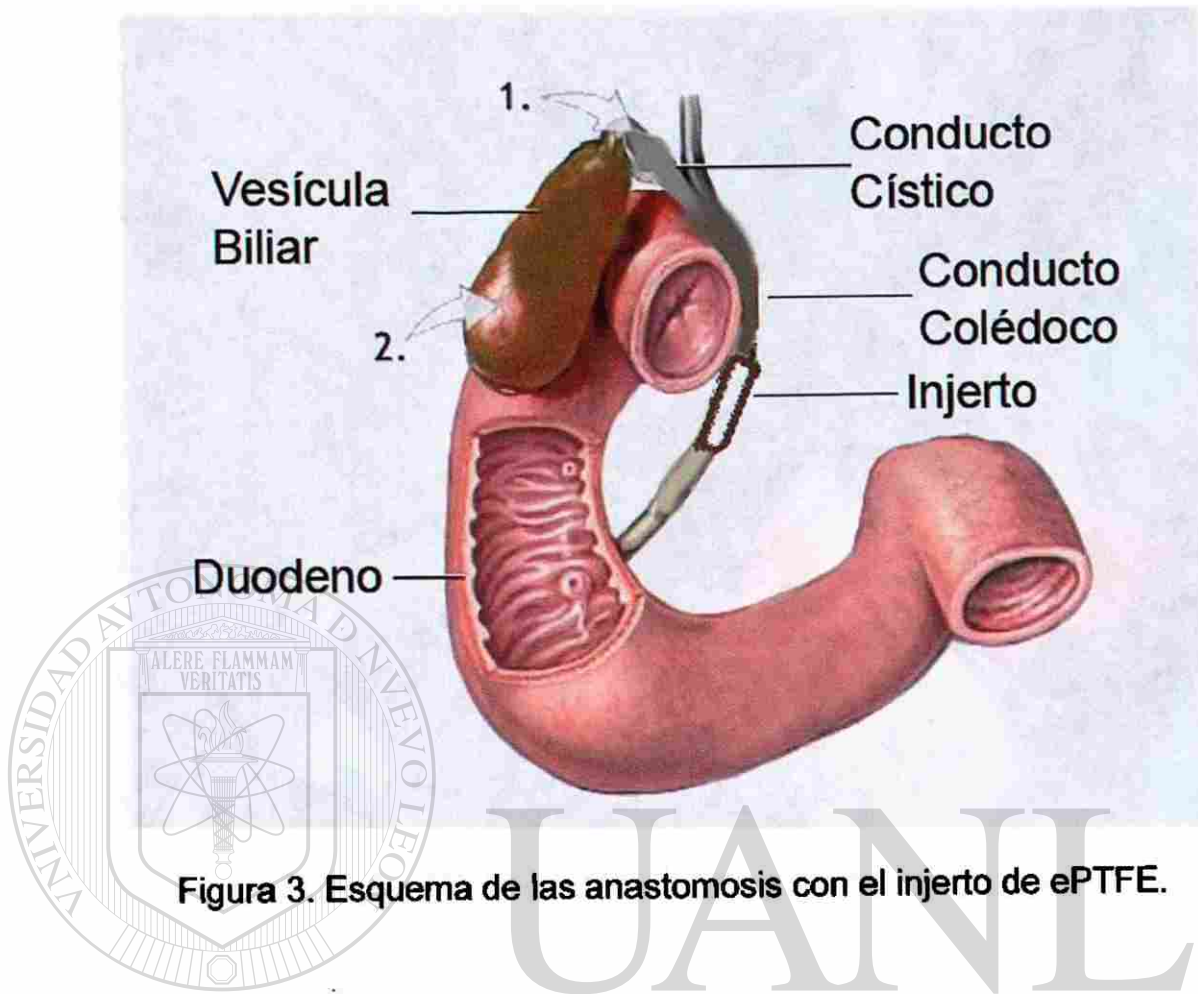
**Figura 2. Anastomosis del injerto. Se anastomosa con Polipropileno 6 ceros se al colédoco seccionado con un injerto de ePTFE (Gore-tex # 4) tanto en el extremo proximal como el distal.**

---

UNIVERSIDAD AUTÓNOMA DE NUEVO LEÓN

DIRECCIÓN GENERAL DE BIBLIOTECAS

®

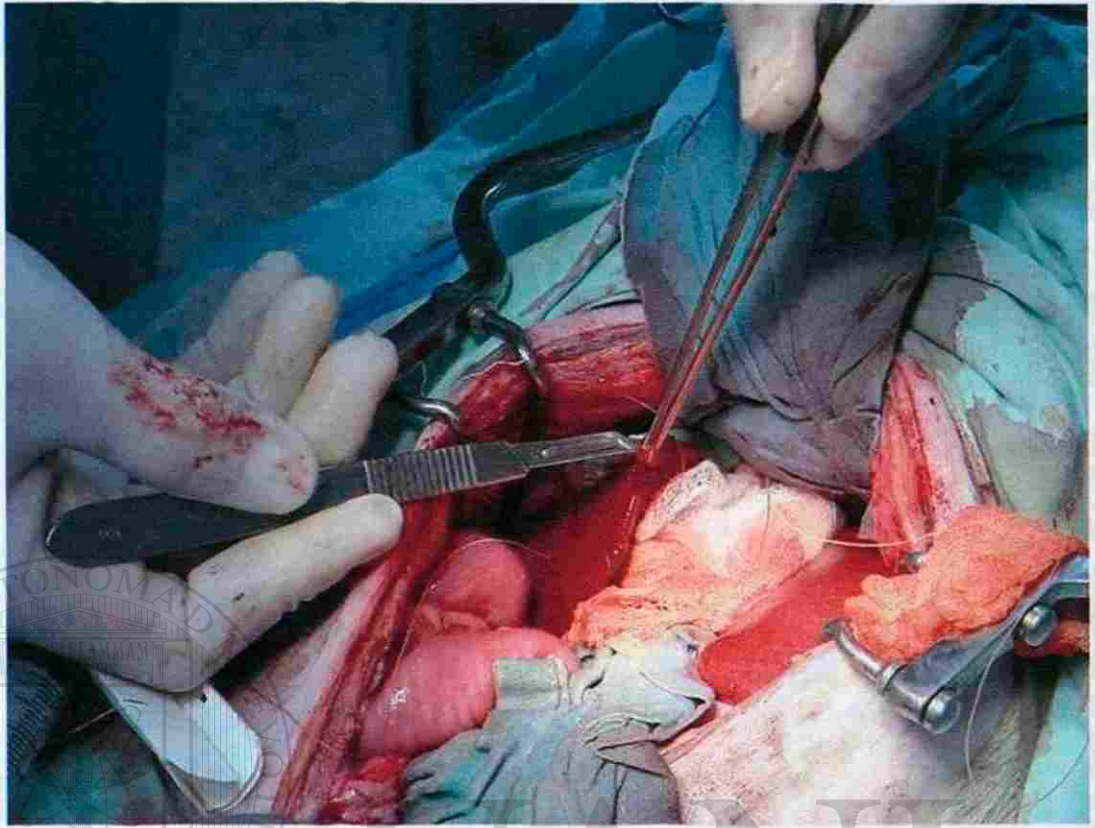


**Figura 3. Esquema de las anastomosis con el injerto de ePTFE.**

UNIVERSIDAD AUTÓNOMA DE NUEVO LEÓN

DIRECCIÓN GENERAL DE BIBLIOTECAS



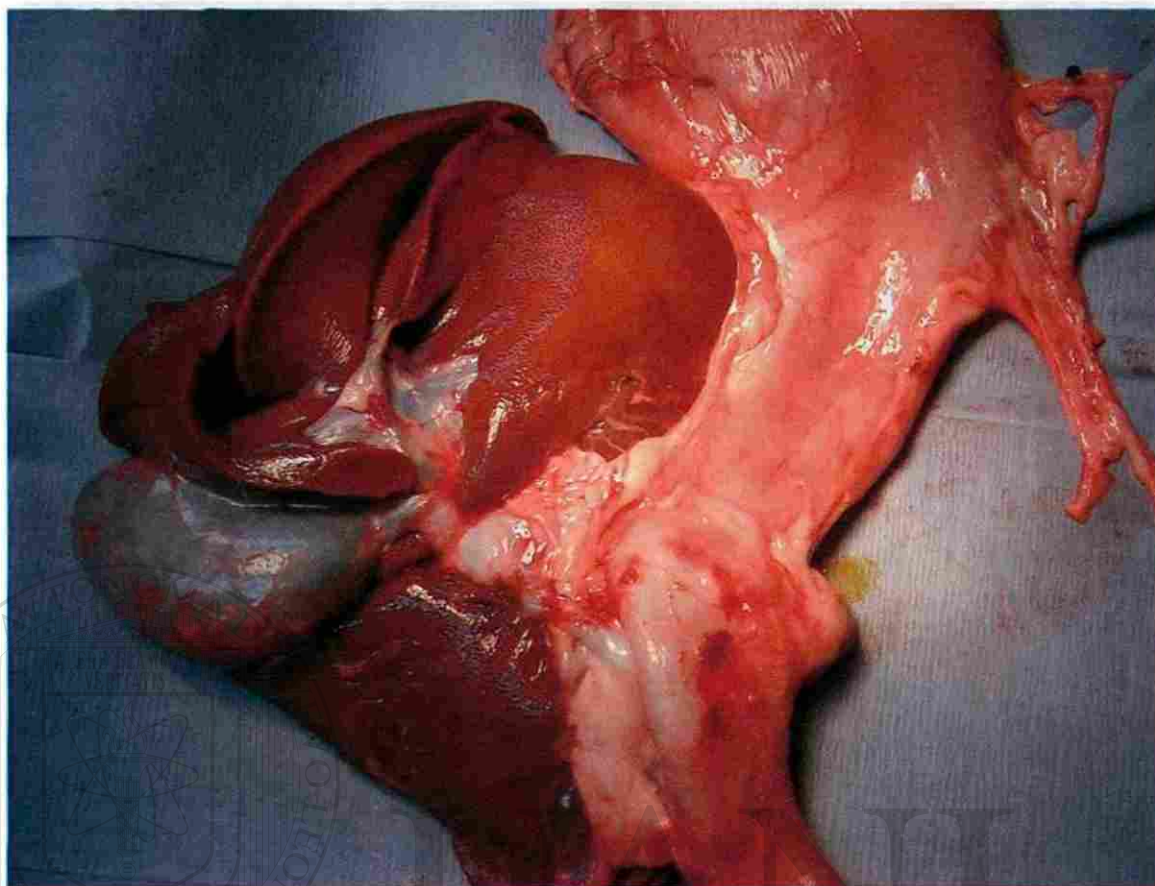


**Figura 4. Método para la toma de la biopsia de hígado.**

---

UNIVERSIDAD AUTÓNOMA DE NUEVO LEÓN

DIRECCIÓN GENERAL DE BIBLIOTECAS

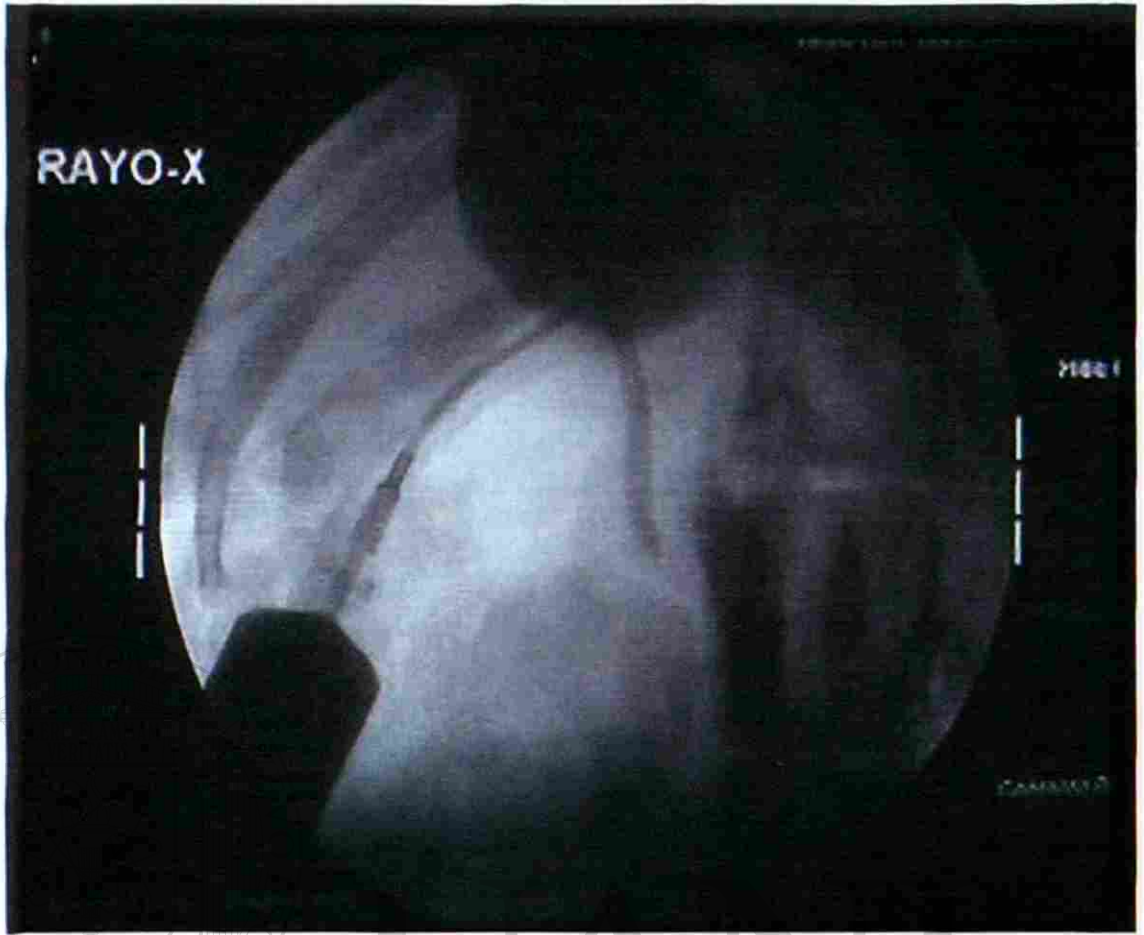


**Figura 5. Organos extirpados. Posterior a realizar una laparotomía se extirpa en bloque hígado, vías biliares, estómago, páncreas, duodeno y parte de yeyuno.**

UNIVERSIDAD AUTÓNOMA DE NUEVO LEÓN

®

DIRECCIÓN GENERAL DE BIBLIOTECAS

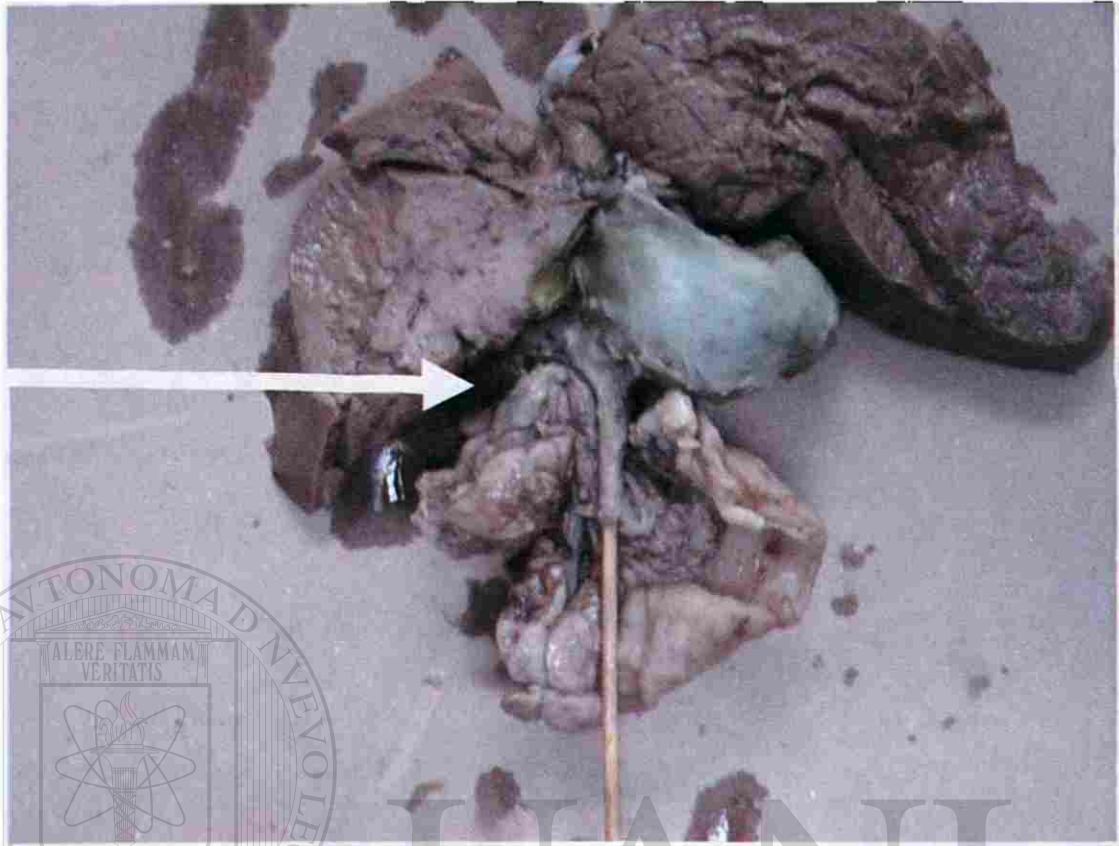


**Figura 6. Colangiografía a través de la vesícula donde se valora la permeabilidad del injerto hacia el intestino.**

UNIVERSIDAD AUTÓNOMA DE NUEVO LEÓN

DIRECCIÓN GENERAL DE BIBLIOTECAS

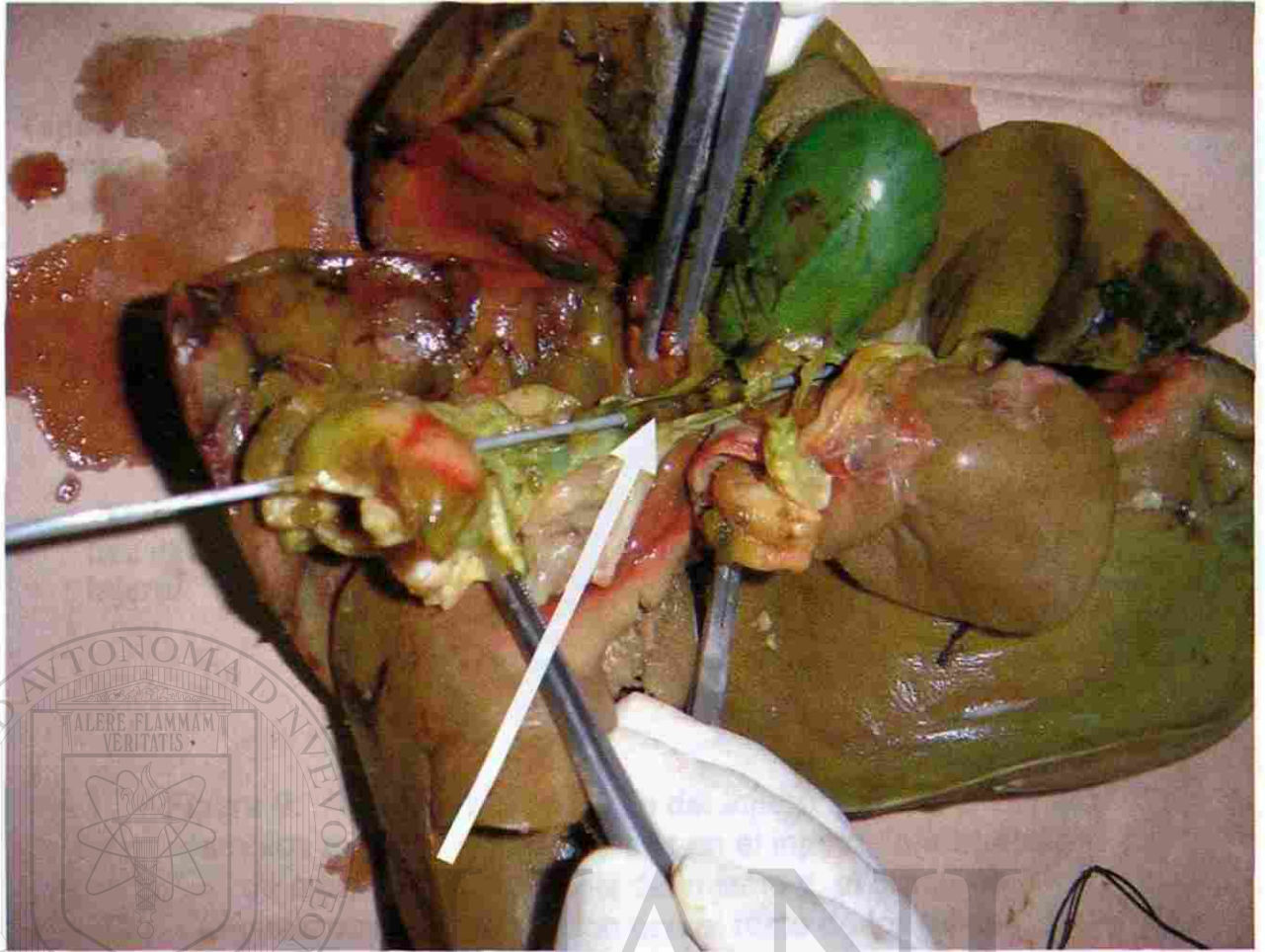




**Figura 7. Estilete a través del ampulla de Vater que pasa a través del injerto hasta el colédoco proximal. La flecha muestra la anastomosis proximal del injerto de ePTFE.**

UNIVERSIDAD AUTÓNOMA DE NUEVO LEÓN

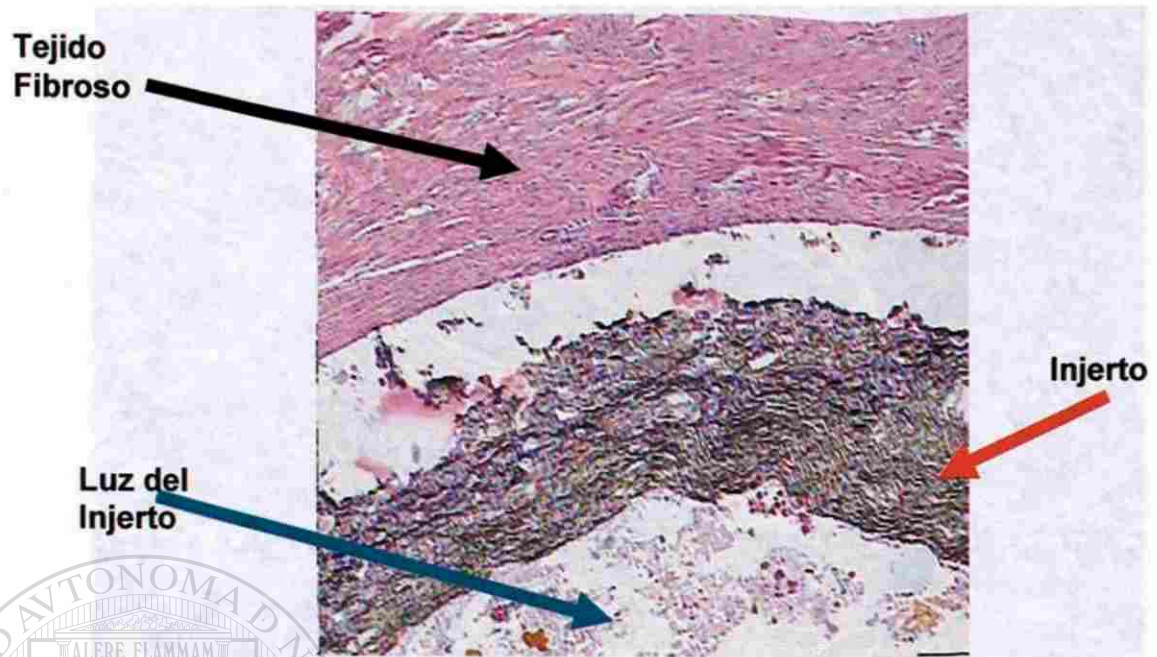
DIRECCIÓN GENERAL DE BIBLIOTECAS




**Figura 8. Apertura del colédoco distal hasta la anastomosis distal, la flecha muestra el injerto.**

UNIVERSIDAD AUTÓNOMA DE NUEVO LEÓN

DIRECCIÓN GENERAL DE BIBLIOTECAS



**Figura 9. Análisis microscópico del injerto para determinar cambios macro y microscópicos en el injerto, la formación de sarro biliar, estenosis del mismo y el grado de epitelización e integración con el resto de los tejidos.**

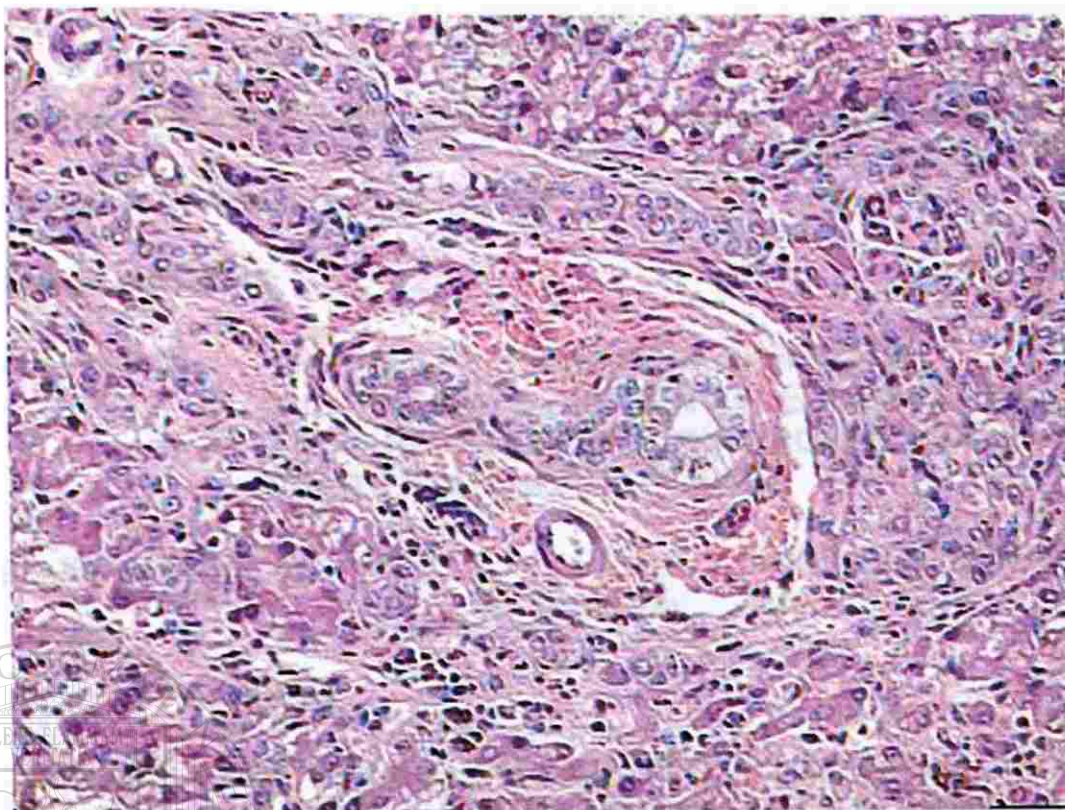


UANL

UNIVERSIDAD AUTÓNOMA DE NUEVO LEÓN

®

DIRECCIÓN GENERAL DE BIBLIOTECAS



**Figura 10. Microscopía con técnica de hematoxilina y eosina en la biopsia hepática 12 meses posteriores a la colocación de injerto en la cual tanto en las triadas portales como en el parénquima hepático no se observan cambios degenerativos de los hepatocitos ni de otras estructuras microscópicas del hígado.**

UNIVERSIDAD AUTÓNOMA DE NUEVO LEÓN

DIRECCIÓN GENERAL DE BIBLIOTECAS

## RESUMEN

**Dr. Francisco Decrescenzo Tancredi**

**Fecha de Graduación:  
25 de Enero del 2005**

**Universidad Autónoma de Nuevo León**

**Facultad de Medicina**

**Título del Estudio: MODELO EXPERIMENTAL CANINO DE  
SUSTITUCIÓN D SEGMENTO DE VÍA BILIAR  
EXTRAHEPÁTICA CON UNA PRÓTESIS DE  
POLITETRAFLUOROETILENO**

**Número de páginas: 42**

**Candidato para el grado de Doctor en  
Medicina**

**Área de Estudio: Cirugía**

**Propósito y Método del Estudio:** La patología quirúrgica de vías biliares representa aproximadamente el 30% de los casos en los pacientes atendidos en el Servicio de Cirugía General del Hospital Universitario de Monterrey, Nuevo León, México, el origen congénito, iatrogénico, tumoral o para trasplante. Estas patologías presentan una morbi-mortalidad del 25%. La utilización de esta prótesis impactará en el ámbito clínico, social y económico del paciente. El propósito de este estudio es sustituir un segmento de la vía biliar extrahepática por un injerto tubular de ePTFE en un modelo canino, sin tener las complicaciones de funcionamiento hepático y de conducción biliar, que se asocian actualmente a la técnica de la Y de Roux. La evaluación de éste reemplazo es 12 meses después de la implantación.

### DIRECCIÓN GENERAL DE BIBLIOTECAS

**Contribuciones y Conclusiones:** La técnica propuesta es innovadora sencilla y práctica. Comprobó ser efectiva en un modelo canino en la supervivencia de un año sin complicaciones o efectos colaterales en la función hepática, con permeabilidad total de las vías biliares y con menos complicaciones que el método tradicional. Consideramos que la supervivencia de los ejemplares caninos en el periodo de observación, es suficiente para poder ser aplicado en humanos y garantiza su efectividad.

**FIRMA DEL ASESOR:** \_\_\_\_\_



## RESUMEN AUTOBIOGRAFICO

Dr. Francisco Decrescenzo Tancredi

Candidato para el Grado de

Doctor en Medicina

**Tesis:** MODELO EXPERIMENTAL CANINO DE SUSTITUCIÓN D  
SEGMENTO DE VÍA BILIAR EXTRAHEPÁTICA CON UNA  
PRÓTESIS DE POLITETRAFLUOROETILENO


**Campo de Estudio:** Ciencias de la Salud

**Biografía:**

Nacido en Monterrey Nuevo León el 31 de Enero de 1932. Hijo de Genaro Decrescenzo y Maria Antonieta Tancredo.

**Educación:** Primaria, secundaria y bachillerato en el Colegio Franco Mexicano en Monterrey N.L. Egresado de la Universidad Autónoma de Nuevo León con el grado de Médico Cirujano Partero en 1955. Internado realizado en el Baptist Memorial Hospital en San Antonio, Texas en 1958. Residente de Patología en Baptist Nashville Tenn, en 1958. Residencia en Cirugía General y Vascular Periférico en el Baptist Hospital Nashvill.

**Experiencia Profesional:** Profesor del Servicio de Cirugía General en el Hospital Universitario "Dr. José Eleuterio González" desde 1963 a la fecha. Subjefe de Cirugía General del Hospital Universitario "Dr. José Eleuterio González". Secretario de la Facultad de Medicina de la U.A.N.L. en 1967. Presidente y fundador del Colegio Americano de Cirujanos del Noreste en 1977 Director médico de el Hospital José A. Muguerza de 1976 a 1980. Fellow American Collage OG Surgery Borrada Elegible de 1966 a la fecha. Director Médico de ISSSTELEON de 1986 a 1991. Comisionado Estatal de Arbitraje Médico desde el 2004 a la fecha.



# UANL

---

UNIVERSIDAD AUTÓNOMA DE NUEVO LEÓN



DIRECCIÓN GENERAL DE BIBLIOTECAS



